Lane Medical Library

Ueber
Fibrome, Cystofibrome und Adenomyofibrome der Scheide.

Inaugural-Dissertation

zur

Erlangung der Doctorwürde in der Medizin u. Chirurgie,

die

mit Genehmigung der hohen medicinischen Fakultät

der

vereinigten Friedrichs-Universität Halle-Wittenberg

zugleich mit den Thesen

am Montag, den 9. August 1897, Vormittags 9 Uhr

öffentlich verteidigen wird

Seiitziro Ito

aus **Japan.**

Referent: Herr Prof. Dr. **Fehling.**

Opponenten:

Herr Dr. med. **Albrecht**

Herr Dr. med. **T. Hidaka.**

Halle a. S.
Plötz'sche Buchdruckerei Curt Nietschmann
1897.

Imprimatur:
Prof. Dr. v. **Bramann.**

Seinen

lieben Eltern

in

Dankbarkeit gewidmet.

Digitized by the Internet Archive
in 2026

https://archive.org/details/IA40153703_0372

Zu den selteneren Vorkommnissen gehören gestielte fibröse Neubildungen der Scheide. Neugebauer stellte 35 Fälle zusammen, eine Zahl, die später Kleinwächter auf 53 Fälle erhöhte. Breisky zählte 1886 noch weitere 5 Fälle hinzu. Hermann, Casewald je 1, Gahl 2 und 1 von Breisky. Ich fand in der Literatur noch je 1 Fall von Wernitz und Klien und je 2 von Hasenbalg und Strassmann, wozu endlich noch 2 in der hiesigen Frauenklinik beobachtete Fälle kommen. — Der Sitz der Tumoren befand sich in der Mehrzahl an der vorderen oder hinteren Scheidewand, sehr selten an der seitlichen. Die Grösse der Tumoren war sehr verschieden. In Strassmann's Fall waren es etwa linsengrosse Körperchen, anderemale wurde Walnussgrösse und Daumenkuppegrösse beobachtet. Der Stiel der polypösen Fibrome war gewöhnlich sehr dick, ganz selten dünn. Die Entwickelung der Vaginalfibrome erfolgte allmälig. In Neugebauer's Fall beobachtete die Patientin ihren Tumor 25 Jahre. Die Krankheit kommt meist im geschlechtsfähigen Alter zwischen 30—40 Jahren vor, doch kommt auch, wie Grene's Fall beweist, das 1. Lebensjahr zur Beobachtung. Sehr selten ist die Krankheit bei Kindern; Martin's Fall betraf ein kleines Mädchen, welches erst 24 Stunden alt war, Trätzel fand ein Fibrom bei einem 15 Monat alten Kind und endlich Wilson ein solches bei einem $2^1/_2$ Jahr alten Kind.

Gewöhnlich machen die Scheidenfibrome anfangs keine Erscheinungen, so lange die Geschwulst klein ist, sobald sie aber eine bedeutende Grösse erreichen, so fühlen die Kranken verschiedene Beschwerden. Die Kranke klagt über Dysurie und leidet an Retention des Harns und auch der Fäces Wird durch ein Scheidenfibrom Prolapsus bedingt, so entstehen die bekannten Beschwerden desselben.

Auch Cohabitationshindernisse, selbst Geburtshindernisse kann die Krankheit verursachen, wie van Deeveran, Kelletan, Hintock u. s. w. berichten.

Als diagnostisches Merkmal ist die rundliche Abgrenzung hervorzuheben oder die gestielte Form, mit glattem Schleimhautüberzug und derber Konsistenz.

Weitere Formabweichungen werden bedingt entweder durch grobe Lappun oder durch Einschnürungen. Die Konsistenz der Geschwulst ist hart oder weich, ab und zu auch elastisch.

Der Verlauf bei dieser Krankheit ist meist günstig.

Die Behandlung besteht ausschliesslich in der Exstirpation; wegen der Gefahr der Blutung ist häufig Ligatur nötig.

Ebenso selten kommt Cystenbildung in der Scheide vor. Haller machte zuerst darauf aufmerksam, dass Cystenbildung in der Scheide ausserordentlich selten ist. Man fand bis jetzt einfache und zusammengesetzte, einzelne, isolirte und massenhafte Cystenbildung in der Scheide; gewöhnlich kommt die Cystenbildung nur einzeln vor, in Schröder's und Kiewisch's Fällen waren zwei, drei oder 6 vorhanden. Der Sitz der Cysten findet sich am meisten an der vorderen und hinteren Wand der Scheide, sehr selten seitlich, und die Grösse kann Erbsen-, Hühnergrösse, ja sogar wie in Veits Fall, Kindskopfgrösse erreichen. Der Inhalt der Cysten ist nach Winckel und Lisfranc schleimig, zuweilen zäh; nach anderen Autoren auch dünnflüssig. Das Wachstum der Cysten ist ein sehr langsames und macht anfangs keine Beschwerden, aber sobald eine bedeutende Grösse erreicht ist, können verschiedene Beschwerden vorkommen, z. B. Schmerz beim Urinieren, bei Stuhlentleerung u. s. w. Die Krankheit kommt meist zwischen 30. bis 40. Lebensjahr vor.

In der hiesigen Königlichen Frauenklinik wurden folgende besonders bemerkenswerte Fälle unter einer ganzen Anzahl anderer, beobachtet.

Fall I.

Frau F. M. 1892, 50 Jahre alt, aus Eismannsdorf.
Aufnahme: 21. September 1892.

Diagnose: Prolapsus uteri incompletus; Inversio vaginae anterioris, Elongatio colli supravaginalis, Appendices fibroma polyposa.

Im Jahre 1867 hat Patientin geheirathet und vier Entbindungen durchgemacht. Abortus hat sie zweimal gehabt. Menstruation mit 19 Jahren eingetreten, zuerst unregelmässig 8 bis 12 wöchentlich, später aber regelmässig, vierwöchentlich 3 tägig. Geringe Schmerzen am 2. Tage der Regel. Letzte Regel vor 8 Tagen; Patientin will früher nie krank gewesen sein. Nach der ersten Entbindung vor 25 Jahren hatte sie 2 Tage Milchfieber, 14 Tage später trat infolge schweren Hebens eine Senkung der Scheide ein, die seither durch ein Pessar gehalten wurde. Vor 13 Jahren infolge grosser Anstrengung Abort im 5 Monat. Dabei starke Blutung und Krämpfe.

Jetzige Krankheit.

Häufiges Heraustreten des Vorfalls trotz Pessar. Dabei Drängen nach unten, Kreuzschmerzen, Unmöglichkeit des Laufens, Erbrechen, Aufstossen, Stechen auf der Brust, Kopfschmerzen, Schwindel, Weisser Ausfluss. Bei reponirtem Prolaps das Befinden gut. Keine Blasenbeschwerden ausser häufigem Drang. Stuhlgang regelmässig.

Aeussere Untersuchung.

Vulva klaffend, so dass man die ganze Hand einführen kann Auf Drängen wölbt sich mit einer riesigen Cystocele die ganze vordere Vaginalwand heraus, so dass die Portio mindestens 4 cm herausschaut. Das hintere Vaginalgewölbe rechts nahezu an seiner normalen Stelle, links etwas tiefer. Die hintere Scheidewand in der Nähe des Anfanges des Douglas stark vorgetrieben,

Eine Rectocele nicht vorhanden. Portio stark verdickt. Ränder mässig zerrissen. Muttermund eine Spalte, klaffend, kein Ectropium. Von der Hinterwand der hinteren Muttermundslippe hängen zwei eigentümliche grössere Fortsätze herab, von denen der rechte linsenförmige Gestalt darbietet, der linke jedoch fingerförmig aussieht (Fig. 1), an dessen Kuppe sich ein 4 cm im Durchmesser haltendes Dekubitusgeschwür befindet. Uretralwulst stark varikös verändert.

An der vorderen Scheidenwand drei bräunlich verfärbte 5 Pfennig bis 20 Pfennig grosse Stellen. Damin intakt bis auf einen kleinen Riss.

Länge der Cervix und des Uterus 13 cm, wovon 6 cm wohl auf die Cervix zu rechnen sind. Brustorgane intakt und Urin ohne Eiweiss und Zucker.

Therapie.

22. 9. Hohe supravaginale Excision des Collums (4 cm) nach Cirkulärschnitt mit Bildung 2 seitlicher Zwickel.

Ausgiebige Colphorrhaphia anterior; Perineorrhaphia nach Doleris; Drahtnähte, einige Catgut und Seidennähte.

23. 9. Befinden gut. Morphium, Katheterismus anfangs notwendig.

28. 9. Glatter Verlauf.

1. 10. Per primam verheilt, bis auf eine kleine Stelle an der linken kleine Labie.

6. 10. Entlassung.

Fall II.

Frau B. F., Landwirtsfrau, 49 Jahre alt, stammt aus gesunder Familie und hat keine früheren Krankheiten durchgemacht. Eintritt 26. November 1896.

Menstruation begann zuerst mit $14^1/_2$ Jahren und regelmässig 4 wöchentlich, die letzte Regel dauerte 14 Tage. Die Patientin hatte 4 Geburten, letzte Geburt 1875. Nach der ersten Entbindung zeigte sich eine haselnussgrosse Geschwulst in der Vulva. Lange Zeit behielt sie diese Grösse, später wuchs sie und wurde durch Ringe zurückgehalten. Eigentliche Schmerzen bestanden nicht, bei schweren Arbeiten Pressen nach unten, häufiger Harndrang, keine Schmerzen beim Urinieren und Stuhlgang, der nur auf Clysma erfolgte, sonst 2 bis 3 Tage aussetzte.

Patientin ist nie bettlägerig gewesen. Seit den letzten Jahren hat sie etwas übelriechenden Weissfluss, keine Urinverhaltung, kein Erbrechen, Appetit gut.

Allgemeines Aussehen und Ernährungszustand.

Etwas blasse, abgemagerte Frau, von mässig kräftigem Körperbau. Herzdämpfung klein, Töne leise aber rein

Keine Bronchitis, aber geringes Emphysem. Brustorgane und Abdomen sind normal.

Vulva, Vagina, Vaginalportion.

Beim Pressen wölbt sich die vordere Vaginalwand sehr stark in die Vulva vor, bei stärkerem Pressen tritt die Portio mit der hinteren Vaginalwand vor die Vulva vor.

Die Portio ist stark hypertrophisch, ihr Epithel trocken, teilweise infolge von Dekubitus schmierig belegt. An der Absatzstelle der Portio gegen die Scheidenwand ca. ½ cm von der hinteren Muttermundslippe entfernt sitzen auf der hinteren Vaginalwand 2 polypöse Tumoren ziemlich dicht nebeneinander (Fig II). Der linke kleinere, von fast Wallnussgrösse zeigt einen 2 cm langen fast fingerdicken Stiel. Der rechte, grössere sitzt mit einem dicken breiten Stiel auf. Beide sind von glatter Scheidenwand überkleidet und von mässig fester Consistenz. Die hintere Scheidenwand ist zum Teil in situ, Uterus retrovertirt und leicht flectirt, Collum stark elongiert Die Sonde dringt erst ca. 7 cm nach vorn, hierauf noch ca. 7 cm nach hinten ein (14 cm), Parametrien und Douglas ohne Besonderheiten. Das linke Lig. lat. und die Douglasfalte bilden einen breiten ziemlich straffen Strang. An Tube und Ovarien nichts besonderes.

Diagnose. Prolapsus uteri et vaginae Fibromata pendula fornicis vaginae.

Operation 28. November 1896. Extirpatio uteri totalis per vaginam. Kolporrhaphia anterior. Cirkuläres Umschneiden der Portio, so dass die die Basis der oben erwähnten Fibromen bildende hintere Scheidenwand mit umschnitten wurde. Ziemlich schwieriges Lostrennen der Blase, die mit der vorderen Cervixwand fest verwachsen war. Eröffnen des Douglas. Versorgen beider Ligg. Douglasii und Ligg. lata, Stürtzen des Uterus durch die hintere Scheidenöffnung.

Blutung ziemlich stark, besonders beim Abpräparieren der Blase. Provisorisches Abklemmen der Ligg. infundibulopelvica samt Tuben und Ovarien je mit 2 gewöhnlichen Klemmen beiderseits. Abtragung des Uterus sowie definitive Versorgung der Gefässe der Ligamente unter Annähen der Stümpfe an die Scheidenwand.

Naht des grossen Peritonealschlitzes mit Catgut, während sonst Seide gebraucht wurde. Verkleinerung der seitlichen Winkel der Scheidewand durch einige Seidennähte. Drainirung des so entstandenen subserösen Hohlraumes. Kolporrhaphia anterior mit Seide und Catgut. Scheidentamponade.

29. 11. Spontane Urinentleerung unmöglich, täglich Katheter, Scheidentampons entfernt.

30. 11. Abdomen stark aufgetrieben, brettartig gespannt, starke Blähungsbeschwerden, welche nach Glycerinklystiere nachlassen. Entfernung des subserösen Tampons.

Am 2. 12. Stuhlentleerung. Spontane Urinentleerung erst am 6. Dezember möglich, Blasenkatarrh, Blähungsbeschwerden dauern noch immer an.

9. 12. Uebelriechende Wundsekrete erfordern Lysolausspülungen. Beginnende rechtsseitige Parotitis.

Am 10. 12. Entfernung der Stümpfe und am 12. 12. breite Eröffnung des Parotisabcesses, der sich rasch reinigt und verkleinert.

Am 28. 12. konnte die Kranke das Bett verlassen, so dass nach Entfernung der letzten Fäden am 31. 12 die Kolpoperineorrhaphia in typischer Weise ausgeführt werden konnte. Am 8. 1 1897 werden die Dammnähte entfernt; Wunde per primam geheilt. Entsprechend der Vereiterung der Parotis zum Teil mässig fieberhafter Verlauf. Höchste Temperatur 39,3 ° C. am 5. 12.

Bei der Entlassung wurde ein leidlicher Kräftezustand festgestellt. Abscesswunde über der Parotis bis auf eine 3 cm lange, oberflächlich granulierende, mässig secernierende Stelle verheilt. Am Kieferwinkel ist noch eine leichte Infiltration vorhanden; die Kieferbewegungen sind völlig frei. Dammwunde völlig geheilt.

Mikroskopische Untersuchung der Geschwülste.

Fall I.

Die Oberfläche der Fibrome besteht aus einer dicken Plattenepithelschicht mit basaler hoher Cylinderschicht, zahlreiche hohe schmale Papillen strahlen aus der Tiefe herein.

Unmittelbar darunter liegt eine mässige Schicht von lockerem Bindgewebe, deren Kerne sich kaum oder gar nicht färben. Durch diese verlaufen zumeist senkrecht oder schräg zur Schleimhaut zahlreiche Gefässe, deren Zellen besser gefärbt erscheinen, wie die des begleitenden Bindegewebes. Das Centrum der Geschwulst besteht aus gut gefärbtem lockerem Bindgewebe mit eingestreuten glatten Muskelzellen, die in den verschiedensten Richtungen verlaufen. Zahlreiche Arterien und Venen und Blutkapillaren sowie Lympfgefässe durchsetzen die Gewebe in jeder Richtung. Die oberflächliche Bindgewebsschicht ist an anderen Stellen blasser gefärbt, enthält spärlicher Muskelzellen als sonst. Weitere Bestandteile, insbesondere drüsiger Natur, sind nicht zu entdecken gewesen.

Diagnose: Fibromyoma vaginae simplex.

Fall II.

Beide Tumoren sind überzogen von einer Haut aus einer mässig dicken Plattenepithelschicht, deren Basis aus Cylinderzellen besteht. Zahlreiche Papillen sind in der Haut verstreut. Streckenweise stehen die Papillen in normaler Anordnung, an anderen Stellen, wo die Plattenepithelschicht verschmälert ist, sind die Papillen sehr niedrig und finden sich nur in grossen Abständen vor. An diese Schicht schliesst sich eine dichte Bindegewebsschicht an, in welcher neben dichtem Bindegewebe zahlreiche parallel mit der Oberfläche verlaufende Muskelzellen verstreut sind. Der Kern der Polypen besteht aus lockerem zelligem Bindegewebe, in welchem glatte Muskelfaserzüge verstreut liegen. Diese verlaufen in verschiedenen Richtungen, bald parallel, bald senkrecht zur Oberfläche, nicht selten entsprechend dem Gefässverlauf.

In der Tiefe der einen Geschwulst fanden sich nun höchst eigentümliche Gebilde, die inselartig auftraten, die von kleinen, runden und oblongen Cysten flankiert wurden. Sie bestehen aus feinsten Drüsenröhrchen mit rein cylindrischem oder leicht kubischem Epithel. Nirgends findet sich eine Andeutung von Mehrschichtigkeit oder von Bildung von Becherzellen oder von Schleimsekretion.

Die Drüsenröhrchen sind von einer schmalen Schicht Muskelgewebe umgeben, das sich auf dieser Stelle scharf begrenzt vorfindet. Die Röhrchen nehmen hier und da Seitenäste auf, an einer Stelle in sternartiger Anordnung, wie sie an einer Stelle nur eine ampullenartige Erweiterung zeigen. Eine deutliche, kammartige Anordnung, wie sie v. Recklinghausen zum vollen Beweise für die Herkunft dieser Gebilde aus dem Wolff'schen Körper fordert, oder Andeutungen von Pseudoglomeruli konnten, erstere nur andeutungsweise, letzteres gar nicht nachgewiesen werden. Doch mag eine ungünstige Schnittrichtung manches daran verschuldet haben. Die benachbarten kleinen Cystenhohlräume messen nur wenige Zehntel Millimeter. Sie tragen ein schönes niedriges Cylinderepithel ohne jede Andeutung einer Schleimsekretion. — An einzelnen Stellen kann man an Reihenschnitte verfolgen, wie ein feinstes der oben erwähnten Drüsenröhrchen an der Cystenwandung oder in oder in deren nächster Nachbarschaft verläuft, um hier einzumünden. Besonders zu betonen ist, dass trotz der sorgfältigen Fixation und Härtung des Präparates irgend welche Andeutung von Flimmerbesatz nicht entdeckt werden konnte.

Vielfach befinden sich ferner unter der Epithelschicht zahlreiche cystische Hohlräume verschiedenster Grösse. Einzelne erreichen einen Durchmesser von 3 bis 4 mm. Sie sind ausnahmslos bekleidet von kubischem oder cylindrischem Epithel, das gelegentlich auch stark abgeplattet ist An einzelnen Stellen trifft man auf Andeutungen von Flimmerbelag. Nach aussen sind die Cysten begrenzt von einer Membrana propria. Ihr Inhalt besteht aus zerfallenden Zellen und aus Schleim, welcher im Wasser aufquoll.

Zwischendurch liegen verstreut echte tubulöse Drüsen mit leicht geschlängeltem Verlauf. Hier und da zeigen sie die ansehnliche Länge von 3 bis 4 mm. Schönes, hohes Cylinderepithel mit basalen Kernen liegt einer Membrana propria auf.

An der Mündung erstreckt sich das Plattenepithel, bald sich erheblich verschmälernd, noch eine Strecke unterhalb des Niveaus der Haut. Die basale Cylinderschicht geht allmählich über in die Cylinderschicht der Drüsenkörper, wobei

Flimmerzellen aufzutreten scheinen. Sicher konnten diese aber nicht nachgewiesen werden, da die Präparate nicht frisch, sondern erst nach Formolhärtung zur Untersuchung kamen. Die Auskleidung des sehr engen Ausführungsganges besteht aus zerfallenden, anscheinend selbst leicht verhornten Plattenepithelzellen.

Sofern man nicht alle Reihenschnitte durchmustert, erhält man Gebilde, welche den von vielen Autoren angegegeben Schleimhautkrypten so völlig gleichen, dass der Gedanke nahe liegt, dass jene nichts weiter sind als schräg getroffene Ausführungsgänge. An einzelnen Stellen sieht man den Drüsenkörper zu einem spindeligen, an anderen wiederum zu einem rundlichen Bläschen aufgetrieben, aber mit noch freiem Ausführungsgang. An einer Stelle hat sich eine solche entstehende Retentionscyste nahezu ganz von der Einsenkung der Plattenepithelschicht abgeschnürt. Es kann daher keinem Zweifel unterliegen, dass oben erwähnte Cysten ihren Ursprung allein den vorhandenen Scheidendrüsen verdanken.

Diagnose: Cystomyofibromata und Adenomyofibromata vaginae pendula.

Die Herkunft der obenerwähnten cystischen Hohlräume, die unter der Epithelschicht liegen, aus den vorhandenen Drüsen der Scheide kann gar keinem Zweifel unterliegen. Reihenschnitte haben den unmittelbaren Beweis hierfür geliefert.

Anders steht es leider mit der Deutung der tiefer gelegenen drüsigen Gebilde. Diese Deutung würde nun ausserordentlich schwierig sein, wenn uns nicht v. Recklinghausen in seiner bemerkenswerten Monographie über die Adenomyome des Uterus die Hilfsmittel hierzu gereicht hätte.

v. Recklinghausen unternahm es in dieser Monographie diejenigen myomatösen Uterustumoren zu schildern, die durch die Anwesenheit richtiger Drüsen ausgezeichnet sind. An diese schliessen sich die Cystoadenome mit Cysten, die schon wegen ihrer Auskleidung mit einem richtigen, wenn auch variirenden Cylinderepithel von jenen drüsigen Bildungen abgeleitet werden müssen.

Diese Drüsen dürften unbedingt als schlauch- oder röhrenförmige bezeichnet werden und nach ihrer Form, aber auch nach der Gestalt ihrer Epithelien mit den bekannten tubulösen Drüsen des Organismus, vor allem mit den Uterindrüsen verglichen werden. Drüsige Strukturen dieser Art, epitheliale Zapfen und Kolben sind in Myomen wiederholt gefunden worden und besonders wegen ihrer Bedeutung für die Theorie der Geschwulstbildung im Allgemeinen von Babes. Diesterweg, Hauser, Schottlaender besprochen worden. So tritt besonders Babes für die Möglichkeit ein, dass diese Drüsen von verirrten Keimen, als Einschlüsse des Schleimhaut- und Drüsenepithels in die wachsende Geschwulstmasse des Myometriums aufgefasst werden dürfen. Andere wiederum, Klob, Röhrig vermutheten krebsartige Entartung. Schliesslich suchte man eine besondere Art von Uteruscysten aus den embryonalen Anlagen, entweder der Müller'schen oder der Gartner'schen Gänge abzuleiten.

v. Recklinghausen suchte daher an neuem Material seine bereits im Jahre 1893 geäusserte Anschauung, dass die drüsigen Bildungen in diesen Uterus- und Tubengeschwülsten von dem Wolff'schen Organ abstammen, fester zu begründen.

Nicht weniger wie 27 genau untersuchte Fälle standen Verfasser als gesicherte Grundlagen für seine Ausführungen zur Verfügung. Fälle, bei denen jeder Gedanke an Krebs unbedingt zurückgewiesen werden musste. Eingeteilt werden diese Tumoren in voluminöse, kleinere Tumoren des Uteruskörpers, in Geschwülste der Tubenwinkel des Uterus und in solche der Tuben selbst. Leider ist der hier zur Verfügung stehende Raum so beschränkt, dass auf die Einzelheiten und Eigenthümlichkeiten der gefundenen Formen trotz ihrer Bedeutsamkeit auf das Original verwiesen werden muss.

Vor allem ergab sich, dass die Adenomyone nur in der Tuba und in dem Uterus vorkommen, also in demjenigen Abschnitte des Genitale, der kräftige Muskelschichten enthält, ganz vorwiegend in dem Uteruskörper als demjenigen Teil, der fast allein den Sitz für die Fasergeschwülste überhaupt abgiebt. Bei beschränkter Grösse bevorzugen sie die

peripheren Wandschichten, sowohl des Uterus als der Tuben. Kleinere können aber auch subserös vorspringen, oder auch intraligamentär auswachsen. Im Gegensatz zu den einfachen Myomen mit ihrer scharfen Umgrenzung (Kugelmyom) stellen die Adenomyome »infiltrierte Uterusfibroide» dar mit verwaschenen Grenzen. Ein perivaskuläres Auftreten an den Arterienzweigen konnte Verfasser trotz aller Mühe nicht nachweisen. Bald überwiegt das Myomgewebe, bald das Drüsengewebe oder sie sind stark vaskularisiert. Principiell wichtig ist, dass die Adenomyome des Uteruskörpers regelmässig in der dorsalen Wand dieses Organes und zwar bis zum Scheitel hinauf auftreten. Ferner ergab sich für die Tubenadenome, dass sie in nachbarlicher Beziehung zu den stärkeren Blutgefässstämmchen standen, örtlich bevorzugten diese an den Tubenwinkeln entschieden die kraniale Seite. Die Adenomyome wachsen entweder von vereinzelten Keimcentren aus und bilden grössere Massen, so vorzugsweise in dem Stratum vasculosum und in den peripheren Schichten der Wandung, oder sie treten in zahlreichen Herdchen und mit vielen Keimcentren neben einander, alsdann ganz zerstreut ohne jede Abgrenzung gegen die übrige Substanz auf und binden sich nicht an bestimmte Schichten der Wandung des Uterus. Sie können sogar auch bis in die innersten Schichten der Uterus- und Tubenwand eindringen und hier alsdann centrale Tumoren herstellen.

Das charakteristische Element der drüsigen Bestandteile ist der cylindrische, mit einschichtigem Cylinderepithel (Flimmerepithel) versehene Drüsenschlauch, gleichgültig, welchen Verlauf und welche Form er besitzen mag. Sie erinnern in jeder Gestalt an die geraden Harnkanälchen oder an die Drüsenschläuche der Niere. v. Recklinghausen sieht demnach die engen, gestreckten, mit hohem Epithel versehenen Kanälchen als Sammelröhren an, die weiteren, meist gewundenen und durchschnittlich mit niedrigerem Cylinderepithel ausgekleideten Schläuche als Sekretionsröhren an. Die meist leicht zu erkennenden, besonders weiten und oft eine nur ganz dünne, selbst glatte Epithelschicht tragenden kolbigen Enden der letzteren sollen Endkolben sein. Daneben kommen noch Ampullen vor, die meist seitlich an Knickungsstellen

gelegen sind. Recht häufig vereinigen sich Sammelröhren zu einem Hauptkanale.

Die Sammelröhren verlaufen häufig streckenweise neben einander und münden auf einer Seite der Hauptröhren ein, so dass sie eine kammförmige Anordnung aufweisen. Diese einseitig einmündenden stehen in einfacher Reihe nebeneinander, in Gänsemarschstellung. Daneben liegen Röhrchen, die in die Ampullen nicht einmünden, sondern kolbig endigen; das zugehörige Sammelröhrchen mündet dann vielleicht in einer abseits gelegenen Nebenampulle. Vielleicht hat das Röhrchen den Anschluss an den Hauptkanal nicht erreicht oder ist davon abgeschnürt worden. Abgewendet von der Ampulle fährt die Gänsemarschstellung nach zwei oder mehreren Richtungen auseinander, die einzelnen Röhrchen sind, regelmässig gebogen, zu einem zweiten Herde zu verfolgen, ja vielleicht noch darüber hinaus zu einer dritten Ampulle, in welche sie dann ausmünden. So sind alsdann aus den Gänsemarschaufstellungen Gehänge und Guirlanden geworden, in deren Aushängepunkten die Schenkel mehrerer Guirlanden zusammentreffen und mässige Körper, Inseln vom Verfasser genannt, bilden.

Das zweite Element in dem Aufbau der drüsigen Einrichtungen der Adenomyome ist um so kräftiger entwickelt, je breiter die Inseln der Guirlanden erscheinen. Dieses Gewebe ist typisches cytogenes Lymphadenoides genanntes Bindegewebe. Auf ein Minimum ist es an den richtigen Cysten reduzirt, gelegentlich überhaupt nicht vorhanden, so dass die Epithelschicht der kleinsten Cysten direkt auf dem Muskelgewebe aufsitzt. Solche Cystchen liegen alsdann ausserhalb der Inseln mit fast vollkommener Kugelgestalt, Endkolbencysten. Andere Cysten sind nur erweiterte Ampullen, cystische Ampullen, oft von sehr unregelmässiger, zackiger Gestalt.

Die cystischen Ampullen sowie die Endkolben enthalten nicht selten strohgelbe, körnchen- und kernhaltige Zellen, Pigmentkörper. Die Ampullen weisen vielfach noch grosse farblose Zellen, hyaline Kügelchen und freie gelbe Pigmentkörnchen, sowie rote Blutkörperchen auf. In den umliegen-

den Geweben finden sich Reste von Blutungen vor von zu Grunde gegangenen Endkolben und Röhren.

Die am Rande der Inseln gelegenen Ampullen tragen vielfach auf ihrer konvexen Seite ein sehr niedriges nicht selten zu Plattenepithel abgeflachtes Epithel, während die konkave Seite deutliches Cylinderepithel aufweist. An sehr langgestreckten kanalförmigen Ampullen fanden sich auffällige kugelige mit breiter oder schmaler Basis aufsitzende Erhebungen, die Verfasser als Pseudoglomeruli deutet. Diese Gebilde waren mit kubischem Epithel überkleidet, ihr Inhalt von äusserst reichen Rundzellen von feinsten Blutkapillaren durchzogen.

Deutliche Zeichen für irgend eine sekretorische Thätigkeit konnte v. Recklinghausen nicht finden, ausser vereinzelt gallertartige Abgüsse und hyaline Konkretionen.

Diese Adenome enthalten demnach richtige Drüsen. Vom Endkolben aus verläuft der einzelne Drüsenschlauch in das meist gewundene oder gar geschlängelt verlaufende weitere Sekretionsrohr, welches alsdann schmäler und enger werdend, das Sammelrohr bildet, ausgezeichnet durch seine gerade und langgestreckte Gestalt. Im ganzen Verlaufe können Nebenkanäle aufgenommen werden. Die Sammelröhren vereinigen sich mit weiteren und gehen in einen Hauptkanal über, der irgendwo aufhört oder in einer Ampulle ausmündet.

Nachbarampullen können mit einander in Verbindung stehen, aber eine ganze Reihe dieser Gebilde scheint nicht zusammenzuhängen, wie denn auch ein grösserer Kanal, ein Gartner'scher Gang nicht aufgefunden werden konnte. Hingegen können Sekretionsröhren nach einer anderen Ampulle hinziehen, sie münden aber nicht hinein, sondern bilden eine Schleife gegen Abgang des Verbindungsbogens hin. Auch Astbildungen mehrfacher Ordnung kommen vor. Kurz das Gesamtbild erinnert lebhaft an die Harnkanälchen der Niere. Nur dass in den Adenomen evidentes Cylinderepithel und cytogenes Bindegewebe vorhanden ist, dagegen die Tunica propria und die Bowman'schen Kapseln fehlen. Uebrigens wechselt in den einzelnen Geschwülsten das Verhältniss der

einzelnen Gewebsarten sehr, so dass verschiedene Bilder auftreten können.

Das Verhältniss zu dem Myomgewebe gestattet zweierlei Strukturarbeiten nachzuweisen.

Bei der geschlossenen Ordnung der Drüsengänge ist die Muskelsubstanz grösstenteils unabhängig von diesen gewuchert, die gleichzeitige Hyperplasie beider Gewebsarten hat aber bewirkt, dass sich deutliche Adenomyome als abgrenzbare Tumoren aus der übrigen Substanz herausheben. Dagegen erscheint aus der zerstreuten Ordnung der Drüsengänge das neue Muskelgewebe unmittelbar an diese, Gang für Gang, gebunden. Die Neubildung insgesamt ist beschränkter und tritt fast nur als ganz difuse Infiltration auf; die Bildung von Cysten ist hier deutlich begünstigt, es bildet daher die Adenocyste das auffälligste Atribut dieser myomatösen Struktur.

Die harten Adeomyome der Tuben und der Tubenwinkel zeigen ein Vorwiegen der Drüsen über die Fasergewebsneubildung, eine minimale Entwickelung der Unterlage aus cytogenem Bindegewebe, sowie eine regelmässige Aufstellung der Kanäle in der zerstreuten Ordnung. Dabei zeigen sie eine ausserordentliche Neigung zur Bildung von Cysten. Schon bei bescheidener Grösse sind sie Adenocystome.

In den Herden des weichen Adenomyoms ist das cytogene Bindegewebe relativ mächtig entwickelt und dabei stark vascularisirt.

Epithel oft verkümmert, die Drüsenröhren sind oft spärlich, aber in geschlossener Ordnung. Die starke Entfaltung der Blutgefässcapillaren, die Teleangiektasie, ist das Charakteristische.

In einem besonderen, sehr interessanten Abschnitt wird die Auffassung zu beweisen gesucht, dass die Drüsenschläuche der Adenomyome Abkömmlinge des Wolff'schen Körpers sind. Hierfür spräche ganz besonders die Anordnung und die Struktur der Drüsenschläuche, mögen sie im Ganzen genommen, oder in ihren einzelnen Abteilungen betrachtet werden, da sie mit dem Bauverhältniss der drüsigen Gestalten des Wolff'schen Organes Punkt für Punkt übereinstimmen.

So findet man einen stark gewundenen, auch ausgebuchteten Sekretionskanal mit niedrigem blassem Cylinderepithel im Sammelrohr, welcher durch sein hohes, stärker zu färbendes Cylinderepithel, seinen geraderen Verlauf und durch die seitliche Aufnahme von anderen geraden Kanälchen, also durch das Auftreten einer Verzweigung, ausgezeichnet ist. Ferner hat der Sekretionskanal ein ausgebuchtetes Ende, Endkölbchen, wie denn auch Ampullen im Verlaufe der Röhrchen häufig zu finden sind. Ferner sind alle Cysten, mit Ausnahme der allerkleinsten, cylindrisch gestaltet, in die Länge ausgezogen, buchtig und mit einmündenden Drüsenröhrchen besetzt. Besonders wichtig aber ist ferner, dass jeder einzelnen mikrokopischen Gruppe von Drüsengängen die Kammform eigen ist, ebenso wie dem Parovarium.

Diese Adenome können aber der Topographie nach nur von dem medialen Teil des Wolff'schen Körpers, dem Paroophoren und nicht von dem lateralen, dem Epoophoron herstammen. Hierfür spricht das Vorkommen der Pseudoglomeruli, wie die der Pigmentirung des Gewebes. Gerade diese sind aber ein typisches Criterium dieser Adenocysten.

In einem besonderen längeren Kapitel wird das Flimmerepithel der Drüsengänge und die Cysten der Adenomyome im Verhältnis zu den Gartner'schen Gängen, dem parovarialen und den Hoden- und Nebenhodencysten eingehends dargelegt, — doch kann auf diese interessanten Darlegungen hier Raumesmangel halber nicht näher eingegangen werden. Das Vorkommen von Flimmerepithel in den Adenomyomcysten wie im Wolff'schen Organ und in den von ihm herstammenden Cysten bildet ein weiteres wichtiges Argument für die Deutung v. Recklinghausen's. Nebenbei wird dem Versuch Kosmann's Parovarialcysten von accessorischen Tuben herzuleiten, vollständig der Boden entzogen durch den Nachweis, dass in solchen Cysten wirklich Parovarialkanäle einmünden.

Neben der Ausbreitung der Adenomyome konnte v. Recklinghausen folgende Thatsachen zusammenstellen:

1. Die Adenomyome werden regelmässig in der Wand der Tube und des corpus uteri, nur ausnahmsweise und rudimentär in der Wand der Cervix beobachtet, reichen also nicht so weit abwärts, als der Gartner'sche Kanal am kindlichen und erwachsenen Uterus verfolgt worden ist.

2. Die richtigen Adenomyome, die mikrokopischen Tumoren, kommen am Corpus uteri ganz vorwiegend in den äusseren Wandschichten in dem stratum vasculosum und subserosum vor und durchbrechen das Stratum submukosum höchstens mit kleineren Abtheilungen, welche als Ausläufer des in den Schichten gelegenen Hauptherdes angesprochen werden können. Innerhalb der Tubenwinkel treten die Adenomyome und die Adenocystome, wenn sie auch meistens die subseröse Schicht erreichen, in ihrer Hauptmasse der Achse näher und bilden sogar besondere centrale Tumoren, erreichen die intramurale Tube selbst und respectieren in der Regel ihre Muscularis propria, können sie aber auch durchbrechen und mit ihrer Schleimhautlage in direkte Berührung treten, ja auch sie durchdringen. An den Tubentumoren ist diese mehr centrale Aufstellung die unbedingte Regel und der Einbruch in die Schleimhaut kein ungewöhnliches Ereigniss, sowie die Veränderung des Lumens der Tube eine häufige Folge.

3. Die Adenomyome, namentlich die cystischen, können sich auch aus dem Myometrium ganz herausheben, auf und neben dem Uterus in der Serosa oder innerhalb bindgewebiger Adhäsionen oder gar als intraligamentäre Tumoren erscheinen.

4. Die richtigen Adenomyome hatten in allen Beobachtungen des Verfassers ihren Sitz auf der Dorsalseite bis zum Uterusscheitel hinauf. Sind sie gleichzeitig auf der ventralen Wand, so treten sie in ihrer Grösse zurück.

In einer einzigen Ausnahme sass die cystische Geschwulst in der ventralen Uteruswand oberhalb des Cervix. Auch im Tubenwinkel gipfelt das Adenomyon meistenteils auf der Dorsalseite des Uterusscheitels. Fusswärts von der intramuralen Tube ist dagegen der Tumor stets schärfer entwickelt, niemals wurde ein Ausläufer, welcher gegen die Uteruskante, gar bis in den Absatz des breiten Mutter-

bandes hin hervorgeragt hätte. Die Ausbreitung der Adenomyome längs des Genitalschlauches entspricht also nicht der ganzen Länge des Müller'schen Ganges, ebensowenig des Wolff'schen Kanals.

Besonders eingehend bespricht Verfasser die Ansicht, dass diese Adenome von der Uterusschleimhaut herstammen. Hiergegen spricht unter Anderen, dass die Adenomyome mehr in den äusseren Wandabschnitten und auf der Rückenseite des Uterus liegen. Immerhin kann die Neubildung bis an die Uterusschleimhaut herankommen, vielleicht sich nur die Tube dorthin öffnen. Für letzteres Organ kann sicher die Herstammung der Adenomyome aus der Schleimhaut geleugnet werden, da diese keinerlei Drüsen enthält. Hin und wieder, muss aber zugegeben werden, können gelegentlich Adenomyome aus der Uterusschleimhaut entspringen, wie v. Recklinghausen in einem Beispiel ausführt. Nur sass die Geschwulst in dem centralen Abschnitt der vorderen Wand in inniger Berührung mit der Schleimhaut und bot das Bild einer hyperplastischen Schleimhaut dar. Die Drüsengänge dieser Neubildung verbinden sich zu Hauptgängen, die sich in die Uterushöhle frei öffnen. Im Ganzen genommen sind die Adenomyome Mischgeschwülste und bilden eine wohl characterisirte Gruppe von Fasergeschwülsten, die sich von den anderen Fibromen und Myomen absondern lassen.

Die eingehende Untersuchung der gegenseitigen Abhängigkeit des Drüsen- und Muskelgewebes in dem Adenomyom liefert folgendes bemerkenswertes Ergebnis:

a) in allen kleineren Tumoren des Uteruskörpers und des Tubenwinkels geht durchschnittlich die Muskelfaserneubildung mit der Adenomyombildung Hand in Hand und fast ganz proportional, letzteres um so deutlicher, je ausgeprägtere Muskelfaserscheiden um die Drüsenschläuche und Drüsengruppen ausgebildet sind. Wo dieses Verhältnis zum deutlichen Ausdruck gelangt, da sind die Drüsenschläuche als die eigentlichen Urheber der Myombildung zu bezeichnen. Wie in der Embryonalzeit das Epithel immer früher vorhanden ist, als das bindegewebige oder auch muskuläre Zellgewebe, so wird sich auch im späteren Leben der wachsende

Drüsenschlauch, erst während er fertig gemacht wird, mit einer Myomscheide umgeben. Diese wird sekundär gebildet, mag sie auch, wenn sie später in Thätigkeit kommt, wiederum eine Rückwirkung auf den Drüsenschlauch äussern oder an ihm sogar Wachstumsvorgänge ergänzen.

b) In den voluminösen Tumoren des Uteruskörpers erscheint das neugebildete, das hypertrophische Muskelgewebe, wenigstens zum allergrössten Teil nicht streng gebunden an das drüsige Gewebe; die Scheidenbildung fehlt fast ganz und grosse Abschnitte des Myomgewebes sind drüsenfrei. Hierbei können beträchtliche Muskelgewebshyperplasien vorkommen, aber das vorhandene pathologische Epithel giebt den ursächlichen Faktor nicht ab, spielt vielmehr höchstenfalls nur indirekt eine Rolle.

In einem besonderen Kapitel werden die Metamorphosen der Adenomyome und Kombinationen mit Krebs besprochen, welche Metaplasie bei den Carcinomen eingehender besprochen wird, doch interessiren uns diese hier nicht weiter.

Soweit v. Recklinghausen.

Doch wie sollen solche drüsige Gebilde aus dem Wolff'schen Organe in die Höhe des Scheidengewölbes gelangen? Die Entwickelungslehre zeigt, dass bei dem Stillstand des Wachstums der Urniere deren cranielle Abschnitte zunächst sich beteiligen, welcher Prozess sich allmählich auf das caudale Ende erstreckt. Ein völliger Schwund findet jedoch nur an dem distalen Teile statt, während die medialen und proximalen Bezirke zeitlebens als Paroophoron und Epoophoron erhalten bleiben. Bei der innigen Beziehung der Müller'schen Gänge zu dem Wolff'schen Gang war zu erwarten, dass sich entlang dieser ganzen Strecke Adenomyomen vorfinden werden. v. Recklinghausen fand, wie wir eben gesehen haben, diese eigentümliche Myomengeschwülste von den Tuben an bis zur Cervix uteri herab, wo der Wolff'sche Gang besonders gern wurzelförmige Ausbuchtungen bildet, vor. Für ein weiteres peripheres Vorkommen konnte v. Recklinghausen keine Beispiele beibringen. Und doch war theoretisch die Möglichkeit eines solchen Vorkommens von vaginaler Adenomyome in der

Höhe des Scheidenansatzes nicht ganz von der Hand zu weisen, sofern überhaupt einmal, wenn auch ausnahmsweise, die caudelen Abschnitte des Wolff'schen Körpers erhalten bleiben.

Möglicherweise gehören nun die oben geschilderten Gebilden solchen stehengebliebenen Reste des Wolff'schen Körpers an. Indess konnte nicht mit Sicherheit die zu einer solchen Behauptung notwendige kammförmige Anordnung der Drüsenröhrchen nachgewiesen werden, ebensowenig, wie sich eine Spur von Flimmerbesatz vorgefunden hat. Diese beiden Momente legen daher dem Gedanken nahe, ob diese drüsigen Gebilde und Cystchen sich nicht aus jenen wurzelförmigen Ausbuchtungen des Wolff'schen Ganges, die sich ausnahmsweise in der Höhe des Scheidenansatzes statt wie sonst in Cervixgewebe entwickelt haben entstammen.

Auch v. Recklinghausen, der die liebenswürdige Güte gehabt hat, die mikrokopischen Präparate einer Durchsicht zu unterziehen, ist der gleichen Anschauung. Da eine weitergehende Untersuchung der Tumoren keine weiteren Anhaltspunkte für die Entscheidung dieser Frage geliefert hat, so bleibt die Genese der drüsigen Gebilde in unserem Falle bis zur Beibringung weiteren Materials nicht ganz aufgeklärt. Nur das lässt sich sicher sagen, dsss diese drüsigen Einschlüsse sicher nichts mit Scheidendrüsen und daraus entstandenen Retentionscysten zu thun haben, sondern dass sie nur von Teilen des Wolff'schen Körpers oder seines Ganges herstammen können. Von welchen freilich, muss dahingestellt bleiben

Die geschilderten Geschwülste des Fehling'schen Falles stellen somit Mischgeschwülste dar. In der Hauptsache sind beide zunächst als Cystenfibromyome aufzufassen, die eine hingegen daneben noch als Adenofibromyom. v. Recklinghausen.

In der Litteratur finden sich keine weiteren Beobachtungen vor, so dass kein Vergleich gezogen werden kann. Es lässt sich daher auch nicht sagen, ob diesen Cysto- und Adenomyomen ein besonderer klinischer Charakter zukommt. Nach obiger Beobachtung scheint dies nicht gerade wahrscheinlich zu sein.

Zum Schluss dieser Untersuchungen erlaube ich mir, meinem hochwerthen Lehrer Herrn Prof Fehling für die Ueberweisung des Arbeitsmateriales, wie für sein werthes Interesse und seine liebenswürdigen Rathschläge bestens zu danken. In gleicher Weise bin ich auch Herrn Prof. Dr. v. Herff für die mir durch ihn so reichlich gewordene Hülfe zu sehr grossem Danke verpflichtet.

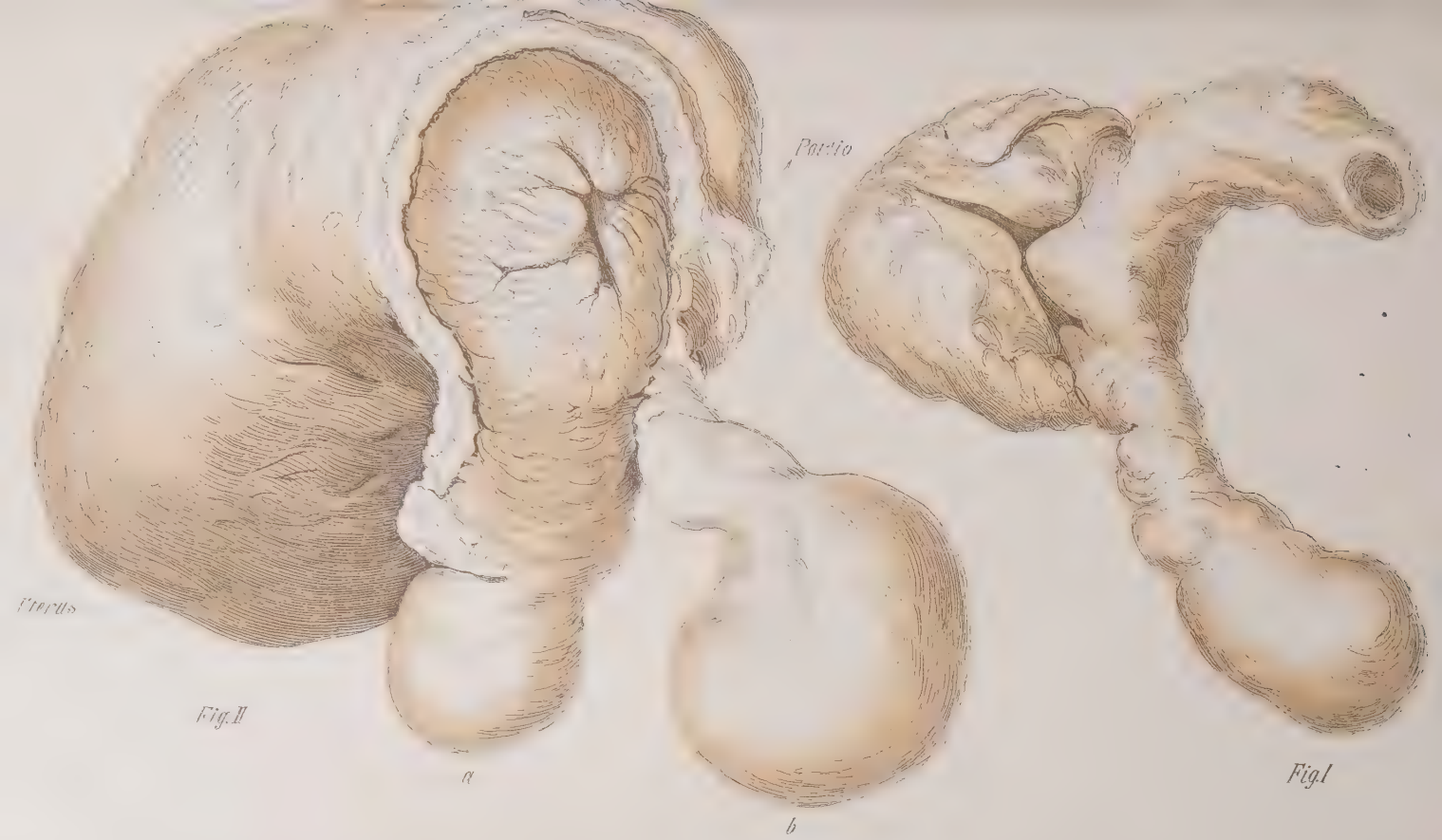

Fig.II Adenomyome der Scheide (a)

Fig.I Polypöse Fibrome der Portio

Litteratur.

I. Spiegerberg, Archiv für Gynäcologie, 4. Bd.
II. Strassmann, Centralblatt für Gynäcologie 1891.
III. Wernitz, Centralblatt für Gynäcologie 1894.
IV. Hasenbalg, Zeitschrift für Gynäcologie u. Geburtsh. 23. Bd.
V. Klein, Archiv für Gynäcologie, Bd. 46.
VI. Martin, Zeitschrift für Geburtshilfe und Gynäcologie.
VII. Trützel, Monatsschrift für Geburtshilfe, 22. Bd.
VIII. Veit, Handbuch der Gynäcologie, Bd. 2.
IX. Winkel, Lehrbuch der Frauenkrankheiten.
X. Hastenpflug, Ueber Vaginalmyome. Inaugural-Dissertation in Jena 1892.
XI. v. Recklinghausen, Die Adenomyome und Cystome der Uterus- und Tubenwandung.
XII. Virchow, Die krankhaften Geschwülste.
XIII. Klob, Pathologie der weiblichen Geschlechtsorgane.
XIV. Hasenbalg, Zeitschrift für Geburtshilfe u. Gynäcologie 1892.
XV. Preuschen, Virchow's Archiv, Bd. 70.
XVI. F. Veit, Virchow's Archiv, Bd. 117.
XVII. V. Herff, Centralblatt für Gynäcologie 1897.

Lebenslauf.

Ich, Seiitziro Ito aus Japan wurde in der Stadt Tokio am 4. Juli 3. Periode der Meisy 1870 geboren.

Ich besuchte von meinem 7. bis 15. Lebensjahre die Volksschule und Mittelschule (Gymnasium).

Nach Absolvirung des letzteren ging ich nach Freiburg i. Br., wo ich zunächst 3 Jahre lang Unterricht in der deutschen, lateinischen und französischen Sprache erhielt; darauf bezog ich die dortige Universität, ging nach 2 1/2 Jahren nach München und blieb dort fast ein Jahr. Im Jahr 1893 kehrte ich wieder nach Freiburg i. Br. zurück und blieb dort bis 1. September 1896. Seit dem Wintersemester 1896/97 studire ich an der hiesigen Universität.

In Freiburg hörte ich bei den Herren: Wiedersheim, Hildebrandt, Baumann, Warburg, E. Ziegler, Schottelius, Bäumler, Kraske, Hegar, Thomas, Manz, von Kahlden, Goldmann.

In München: Angerer, v. Ziemssen, Bauer, v. Pettenkofer, von Voit, von Winckel Posselt, Kopp.

In Halle: Weber, von Hippel, Hitzig, Fehling, von Bramann, von Mering, Bernstein, von Herff, Wollenberg.

Thesen.

I.

In der Scheidenhaut kommen, wenn auch selten, echte Scheidendrüsen vor, die den Ausgangspunkt abgeben können für die Bildung von Scheidencysten.

II.

Für die Entwickelung des steckengebliebenen Rumpfes besitzen wir in der Zertrümmerung des Schultergürtels nach v. Herff ein sehr werthvolles Hilfsmittel.

III.

Die von Yersin und Kitasato bei der Pest gefundenen Bacillen sind identisch und als specifische Erreger der Pest anzusehen.

Thesen.

I.

II.

III.